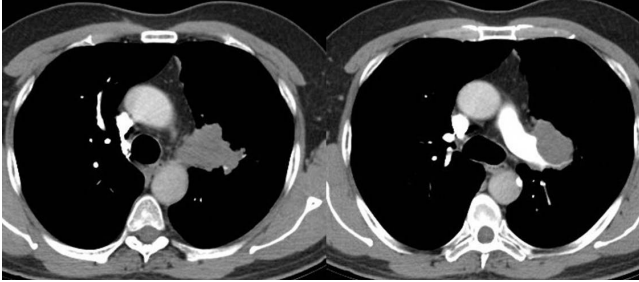
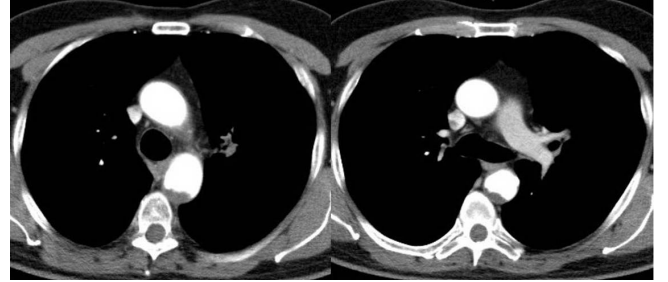


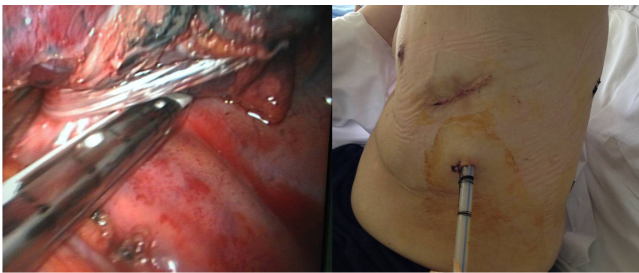Santral yerleşimli primer bronş tümörlerinde pnömenektomi ameliyatı gerekebilmektedir. Biz bu çalışmamızda down-stage sonrası VATS ile pnömenektomi ameliyatı uyguladığımız yassı hücreli karsinomlu bir olguyu uzmanlık eğitimine katkısı olması için sunduk (Resim 1, 2). Olgu bize ilk müracaat ettiğinde Evresi 3A' idi. Down-stage için kemoterapi planlandı. İndüksiyon kemoterapi sonrası evresi 2A'ya kadar geriledi. Kitlede %50'nin üzerinde küçülme oldu ve VATS yardımıyla sol pnömenektomi ameliyatı uygulandı (Resim 3). Postoperatif komplikasyon gelişmeyen hasta şifa ile taburcu edildi (Resim 4). Primer bronş tümörlerinde VATS yardımıyla pnömenektomi ameliyatı bir çok merkezde başarıyla uygulandığı gibi kemoterapi sonrası down stage yapılan olgularda da güvenli şekilde uygulanabilmektedir.



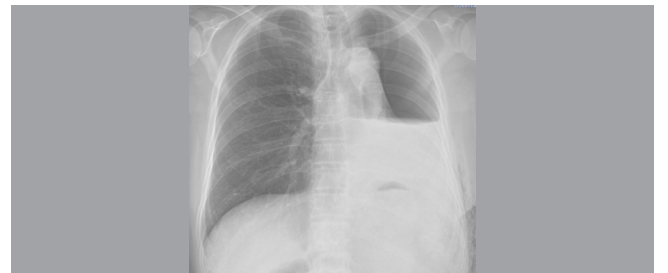
Resim 1. İndüksiyon Kemoterapi öncesi lezyonun toraks tomografisinde görünümü



Resim 2. İndüksiyon Kemoterapi sonrası lezyonun toraks tomografisinde görünümü



Resim 3. VATS yardımıyla sol pnömenektomi ameliyatı uygulanırken



Resim 4. Olgunun kontrol için çekilen PA akciğer grafisi