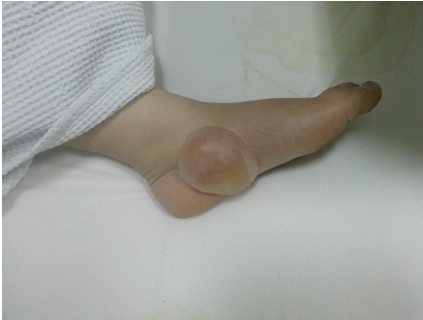

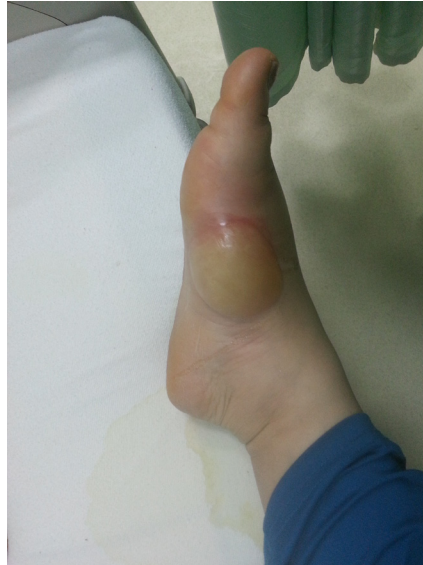Otuz dört yaşında bayan hasta acil servise şuuru kapalı olarak getirildi. Öyküsünde yemek pişirmek için yaktığı zeytin kütüğünü mangal içinde odanın içine getirdiği, yaklaşık 18 saat sonra yakınları tarafından evde baygın olarak bulunduğu öğrenildi.

Hastanın fizik bakışında genel durumu kötü, şuuru konfüze, Glaskow Koma Skalası (GKS):8(E1-M5-V2), pupiller izokorik ve ağızda sekresyon artışı mevcuttu. Hastanın tansiyon arteriyel değeri 110/70mmHg, nabız 110/dk, vücut ısısı 36,80 C, oksijen saturasyonu %83 idi. Sağ ayak bileğinde 6x7 cm, sol ayak bileğinde 7x8 cm bül mevcuttu (Resim 1,2). Hastanın diğer fizik muayene bulguları normaldi. Kan gazında pH:7.30, pO₂:75 mm Hg, pCO₂:60 mm Hg, HCO₃: 20 (22-26 mEq/L). Laboratuar değerlerinde Aspartat aminotransferaz (AST), Alanin aminotransferaz (ALT) yüksekliği dışında anormallik saptanmadı (AST 435 (5 - 40 U/L), ALT 139 (7 - 56 U/L))

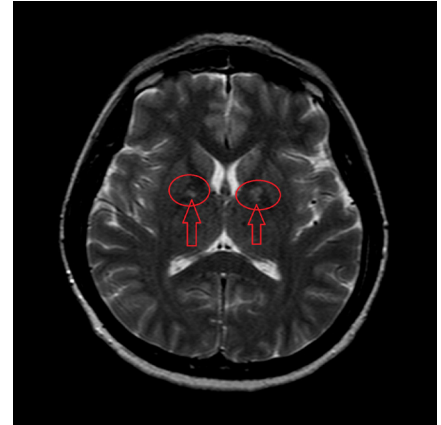
Hasta entübe edilerek solunum desteği sağlandı ve gerekli sıvı tedavisi başlandı. Beyin tomografisi normal değerlendirilen hastanın beyin MR görüntülenmesinde bilateral globus pallidusda hiperintens odaklar tespit edildi (Resim 3). Takibinin 4. saatinde şuuru açılan hasta extübe edildi. Batın ultrasonografi ve diğer ayırıcı tanı için yapılan kontrol laboratuar ve tetkiklerinde anormallik saptanmayan hasta yatışının 4. Gününde şifa ile taburcu edildi.



Resim 1. Hastanın sol ayak bileğindeki 7x8 cm çapında bül



Resim 2. Hastanın Sağ ayak bileğinde 6x7 cm çapında bül



Resim 3. Hastanın beyin MR görüntülenmesindeki bilateral globus pallidusda hiperintens odaklar