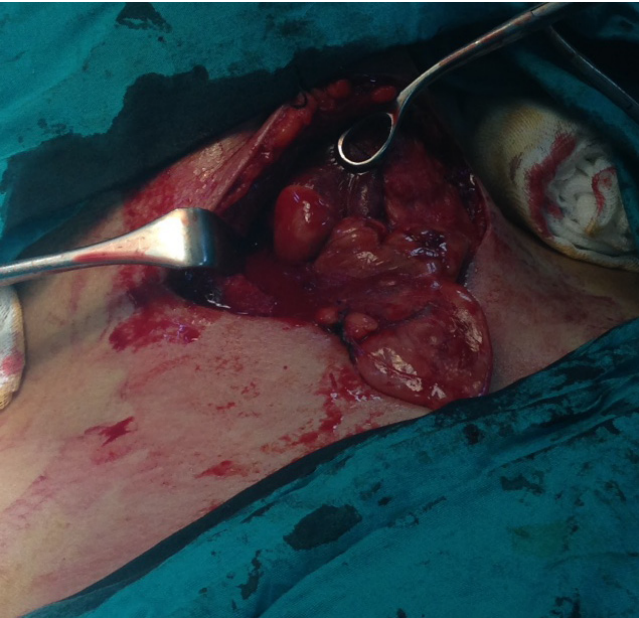
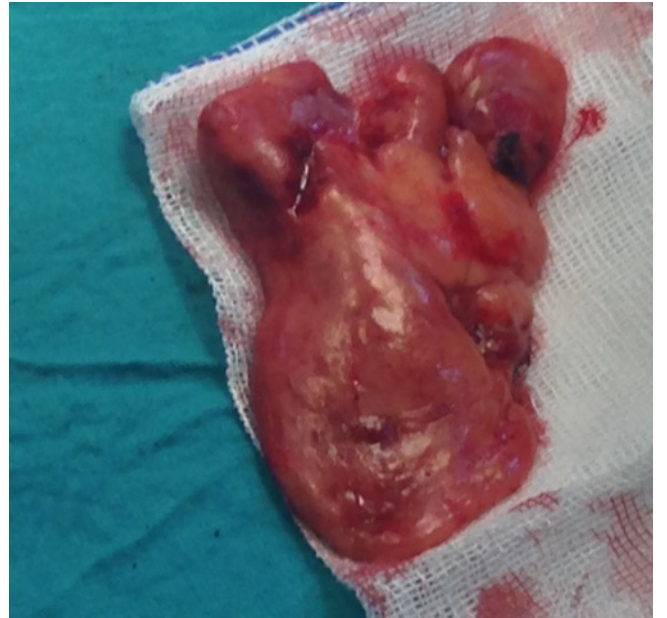

53 yaşında erkek hasta, kemik ağrısı nedeniyle yapılan tetkiklerinde Ca:13 mg/dl, PTH:750 pg/ml gelmesi üzerine boyun ultrasonografi yapıldı. Tiroid sağ lob alt polde 4x5 cm'lik düzensiz kitle (adenom?, tümör?) olması üzerine hasta operasyona alındı. Operasyonda belirtilen kitle frozena yollandı. (Şekil 1,2) Karsinom, adenom ayrımı yapılamaması üzerine tiroidektomi + paratiroidektomi yapıp işlem sonlandırıldı. Postoperatif PTH:70 pg/ml, Ca: 8,2 mg/dl ye geriledi. Patoloji sonucu dev paratiroid adenom olarak yorumlandı.



Şekil 1. Dev paratiroid adenom (over klembi ile tutulan tiroid sağ lobu)



Şekil 2. Eksizyon sonrası dev paratiroid adenomunun görünümü