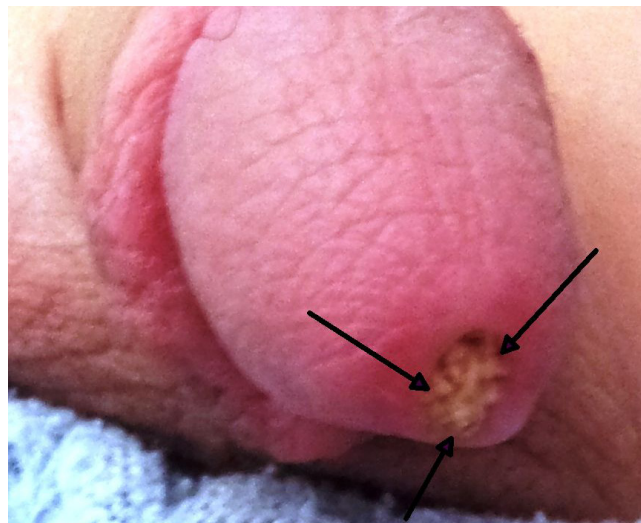


Beş yaşında erkek hasta yaklaşık dört saat önce aniden başlayan idrar yapamama ve peniste ağrı şikayeti ile acil servise getirildi. Hastanın fizik bakısında eksternal üretral orifiste total tıkanıklığa neden olan üretral taş olduğu izlendi (Resim 1). Hasta çocuk cerrahisi doktoru ile konsulte edildi ve taş sedasyon altında çıkartıldı. Oral antibiyotik başlandı ve önerilerle taburcu edildi. İdrar yapamama ve peniste ağrı şikayeti ile acil servise başvuran hastalarda eksternal üretral orifis taşı olabileceği akılda tutulmalıdır.



Resim 1. Eksternal üretral orifisteki taşın görünümü. Oklar taşı göstermektedir.