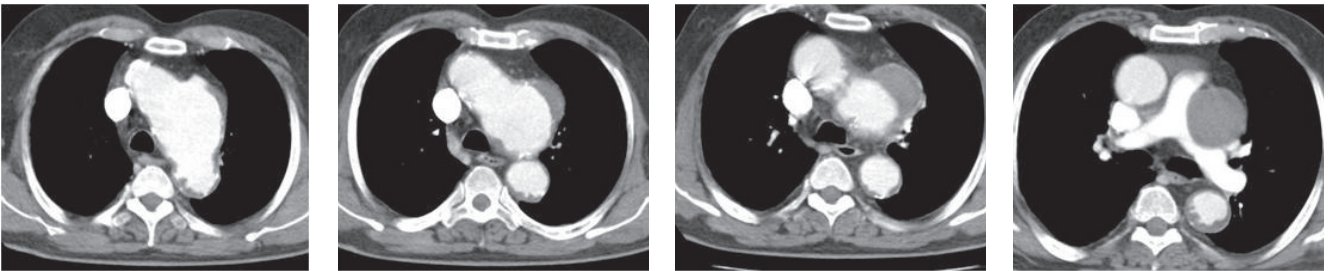


Ortner sendromu; sol rekürren larengeal sinirin sol atrium hipertrofisi, pulmoner hipertansiyon yada aort anevrizması gibi kardiyak patolojilere sekonder olarak pulmoner arter ile aort yada aortik ligaman arasında sıkışması sonucu, sol vokal kordda paraliz ve buna bağlı ses kısıklığı gelişmesi olarak tanımlanmaktadır.

77 yaşında erkek hasta, göğüs ön bölgede ağrı, öksürük, nefes darlığı ve ses kısıklığı nedeni ile değerlendirildi. Özgeçmişinde 40 paket yıl/ sigara ve hipertansiyon mevcuttu. Fiziki muayenesinde bilateral tüm zolarda ronküs mevcuttu. İndirekt laringoskopik bakışında sol kord vokalde paraliz saptandı. Aortaya yönelik yapılan BT anjiyoda arkus aortada 7.5 cm lik parsiyel tromboze anevrizma ve anevrizmaya sekonder pulmoner trunkus ve sol ana pulmoner artere belirgin basılanma mevcuttu.



Resim 1-4. Arkus aortada 7.5 cm lik parsiyel tromboze anevrizma ve anevrizmaya sekonder pulmoner trunkus ve sol ana pulmoner artere belirgin basılanma